Aus der Prosektur des städtischen Krankenhauses München r. d. I.
(Prosektor: Privatdozent Dr. Oberndorfer).

Ueber einen Fall von Pleuritis calculosa.

(Mit einer Lichtdrucktafel.)

Inaugural-Dissertation

zur

Erlangung der Doktorwürde

in der

gesamten Medizin

verfasst und einer

hohen medizinischen Fakultät

der

Kgl. Bayer. Ludwig-Maximilians-Universität zu München

vorgelegt von

Rudolf Fuhrmann,
approb. Arzt.

München 1908.
Kgl. Hofbuchdruckerei Kastner & Callwey.

Digitized by the Internet Archive
in 2026

https://archive.org/details/IA41548315_0040

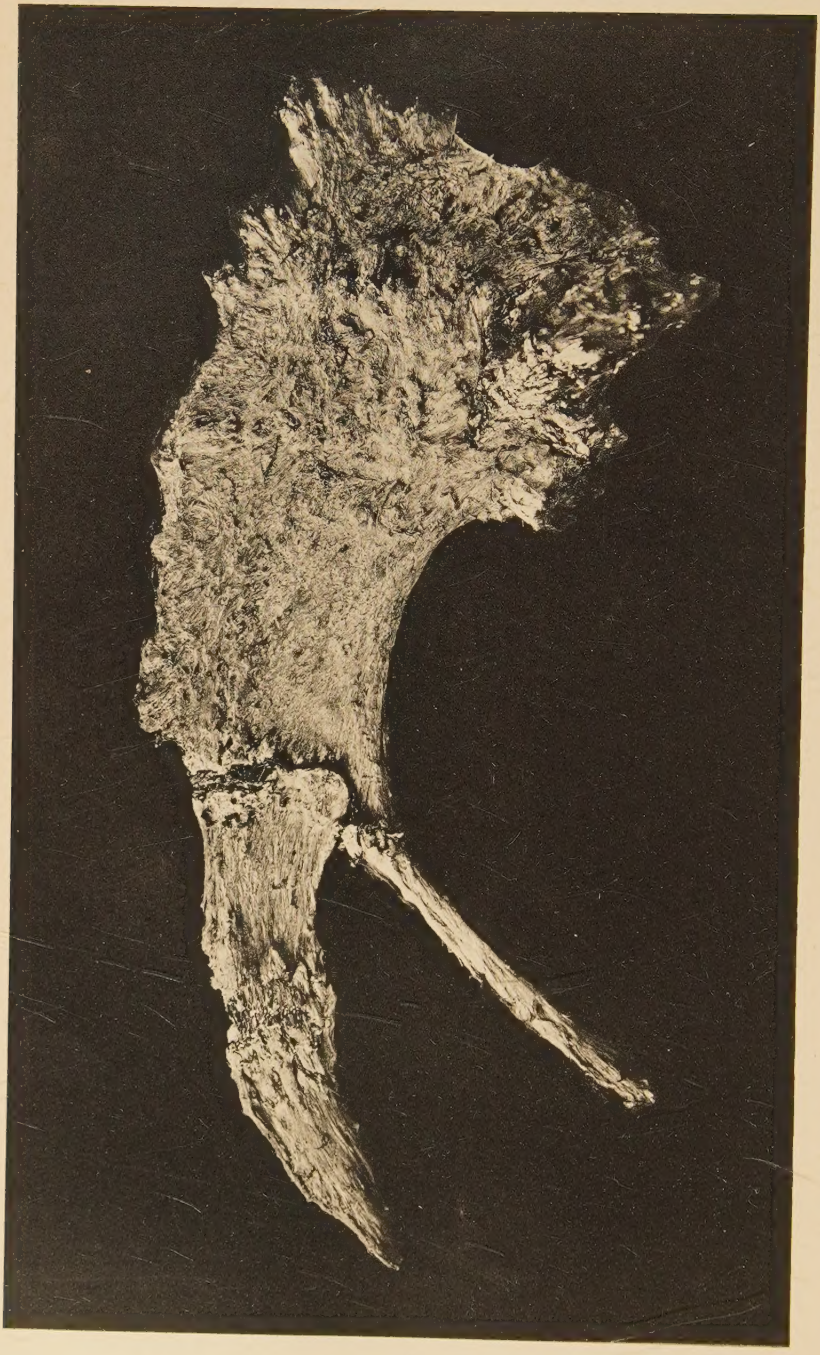

Aus der Prosektur des städtischen Krankenhauses München r. d. I.
(Prosektor: Privatdozent Dr. Oberndorfer).

Ueber einen Fall von Pleuritis calculosa.

(Mit einer Lichtdrucktafel.)

Inaugural-Dissertation

zur

Erlangung der Doktorwürde

in der

gesamten Medizin

verfasst und einer

hohen medizinischen Fakultät

der

Kgl. Bayer. Ludwig-Maximilians-Universität zu München

ACAD.
LUDD BAT.
BIBL.

vorgelegt von

Rudolf Fuhrmann,
approb. Arzt.

München 1908.
Kgl. Hofbuchdruckerei Kastner & Callwey.

Mit Genehmigung der hohen medizinischen Fakultät zur Drucklegung.

Referent:

Herr Obermedizinalrat Prof. Dr. von Bollinger.

Zu den interessanten, wenn auch bekannten Erscheinungen auf dem Gebiete der Pathologie gehört ohne Zweifel die Ablagerung von Kalksalzen an einer Stelle des Körpers, wo ein bestimmter, fortgesetzter, länger andauernder Reiz einwirkte; ja an dieser Stelle kann es sogar zu wirklicher Knochenbildung kommen.

So ist bei Soldaten schon länger die Bildung eines „Exercierknochens" im Deltamuskel bekannt, welcher durch häufiges Anschlagen des Gewehrlaufes entsteht. Hierher gehören auch die „Reitknochen" in den Adduktoren der Oberschenkel. Neben diesen äußeren können auch innere Ursachen die Ablagerung von Kalksalzen ermöglichen. So finden wir vorzugsweise in absterbenden Geweben abgelagerte Kalksalze, z. B. im Innern der Bulbuswand bei phthisischen Augen.

Hierher ist auch die Verkalkung der Ganglienzellen nach Erweichung zu rechnen.

Vielleicht dürfen wir ferner noch daran erinnern, daß sich in vollständig abgestorbene Teile im Innern des Körpers ebenfalls mit Vorliebe Kalksalze niederschlagen. So sprechen wir von Lithopädion, wenn bei einer Bauchhöhlenschwangerschaft der abgestorbene Foetus ohne Fruchtsack und Eihäute in der Bauchhöhle liegt und selbst in tieferen Schichten von Kalksalzen durchsetzt ist; wird aber der

abgestorbene Fötus mit Fruchtsack und Eihäuten ausgestoßen und imprägniert sich nur der Mantel mit Kalksalzen, so sprechen wir von einem Lithokelyphos. Doch können auch der Mantel und die oberflächlichsten Schichten eines solchen Fötus verkalken und so zu einem Lithokelyphopaedion werden.

In alten abgestorbenen Myomen ist Verkalkung oft beobachtet worden.

Auch bei den Respirationsorganen treffen wir die Einlagerung von Kalksalzen wieder. Bei älteren Individuen kommen häufig Kalkablagerungen in den Bronchialknorpeln vor, was ebenfalls die Folge einer regressiven Metamorphose des Gewebes ist. Diese verkalkten Partien können dann sogar in Knochen übergehen. Zu den häufigsten Vorkommnissen gehört die Kalkablagerung in alten tuberkulösen Herden, so in den Lungenspitzen, in den Drüsen, die sich an eine (eindickende) Verkäsung des Gewebes anschließt. Auch das Gefäßsystem weist derartige Kalkablagerung auf; so finden sich in den sklerotischen Herden der Intima oft förmliche Kalkplatten. (Ziegler.)

Doch handelt es sich bei den erwähnten Fällen mehr um Kalkeinlagerung geringeren Umfangs, so finden wir in den serösen Häuten der großen Körperhöhlen oft mächtige Einlagerungen von Kalksalzen und zwar meist in Form von Kalkplatten. Besonders werden hievon die Pleura und das Pericard betroffen, während das Peritoneum stets frei zu bleiben scheint.

Betrachten wir zunächst als analoge Erscheinung die Pericarditis calculosa etwas genauer. Wir entnehmen der von Lydtin [1] 1907 erschienenen Arbeit über Pericarditis calculosa, daß die Tatsache solcher Kalkablagerungen schon Lennec bekannt war. Auch Niemeyer, Burnet und Murchison geben davon Notiz, bis im Jahre 1899 eine zusammenfassendere Arbeit von Diemer erschien, der von 2 Fällen berichtet.

Dem angeführten Sektionsprotokoll entnehmen wir für unseren Fall folgendes: Herzbeutel liegt handbreit vor. Peri- und Epicard miteinander verwachsen. Ueber dem rechten Ventrikel an der Vorderseite und Rückseite, über dem linken an der Rückseite sind in großer Ausdehnung kalkige Einlagerungen im Bereich des Pericards durchfühlbar. Dieselben haben die Form eines vollkommen abgeschlossenen, knochenharten, starren Ringes, der das ganze Herz umgreift.

Vom Fall II sei nur ganz kurz angeführt, daß dem Verlauf des Sulcus circularis entsprechend um den Basalteil der beiden Ventrikel, stellenweise auf die Vorhöfe übergreifend, ein zusammenhängender starrer Kalkring läuft.

Der III. von Lydtin beschriebene Fall zeigt mit den beiden vorhergehenden Fällen große Aehnlichkeit:

„Peri- und Epicard sind innig miteinander verwachsen. Im oberen Teil des Herzbeutels findet sich eine feste, fast handgroße Kalk-

platte, die in einem vollständig geschlossenen Ring in Form des Ringknorpels mit einer größten Breite von 9 cm und einer Höhe von 8 cm panzerförmig das Herz umgreift.

Beim Freipräparieren kommt man über dem rechten Vorhof, dem Kalkmantel innen anliegend, auf ein bohnengroßes drüsenähnliches Gewebe, das auf der Schnittfläche eine Ansammlung grünen, dicken Eiters zeigt. Mitralsegel verkalkt."

Die Ursache für diese ziemlich erhebliche Kalkpanzerbildung war ohne Zweifel eine eitrige, lange dauernde Entzündung, was uns auch der kleine abgekapselte Eiterherd an der inneren Seite der Kalkplatte bestätigt.

Wir sind etwas näher auf diese Fälle eingegangen, weil wir in ihnen viel Verwandtes mit unserem Fall, der Pleuritis calculosa finden.

Mit dieser wollen wir uns nun beschäftigen. So häufig die Pleuritis ist, so häufig wir ausgedehnte Schwartenbildung im Anschluß an Entzündung der Pleura finden, so selten ist die Ablagerung von Kalksalzen in der Pleura in der Literatur Gegenstand genauerer und eingehender Betrachtung geworden: die Literatur hierüber ist spärlich:

Fall I. James Paton [2] berichtet, daß er bei einem 70jährigen, in keiner Weise hereditär belasteten Viehhändler, der vor $^1/_2$ Jahr an einem trockenen Husten und Schmerzen in der linken Brusthälfte erkrankte, im V. Intercostalraum eine etwa handtellergroße fluk-

tuierende Erhebung bemerkte, die auswärts von der Brustwarze lag und sich durch Druck beträchtlich verkleinern ließ. Außerdem bestand noch Gefäßatheromatose. Eine Probepunktion entleerte kaum 30 g mit Luft gemischten Eiter. Da der Absceß durchzubrechen drohte, und der Patient von einer Radikaloperation nichts wissen wollte, wurde nur incidiert, mit dem Erfolg, daß sich eine Fistel über der Incisionsöffnung bildete mit vermehrter Eiterung. Jetzt ließ sich der Patient operieren. Dabei gelangte man mit dem Finger in eine scheinbar zwischen Pleura und Pericard gelegene Höhle, die mit unregelmäßigen Kalkkonkrementen teils ausgekleidet, teils angefüllt war. Besonders nach den Rippen zu bildete dichtes, schwartiges Bindegewebe die Wand der Höhle. Nach 9 Tagen erfolgte der Tod an Erschöpfung.

Die Sektion ergab eine Höhle an der Basis der Lunge, in welche man die Hand hätte hineinlegen können. Sie enthielt noch etwas Eiter und Kalkkonkremente. Die Pleurablätter waren sehr fest miteinander und mit der Brustwand verwachsen. In der Höhe des linken unteren Schulterblattwinkels fand sich eine zweite, kleinorangengroße Höhle, welche ein Kalkstück und etwas Eiter enthielt.

Paton glaubte nun, daß diese „Ossifikation“ der Pleura mit den atheromatösen Veränderungen, welche die Aortenklappen aufwiesen, im Zusammenhang stünde, eine Auffassung, die nach unserer Ansicht jeglicher

Begründung entbehrt; denn die Ablagerung der Kalksalze ist auch in diesem Falle von Paton ein rein lokaler Proceß, der hervorgerufen ist durch eine eitrige vernachlässigte Pleuritis. Das zeigt uns schon deutlich der Umstand, daß Paton stets in den beiden Höhlen neben den Kalkkonkrementen noch Eiterreste fand.

Wir möchten auf die Ablagerung von Kalksalzen in der Pleura infolge einer eitrigen Pleuritis in diesem Falle besonders hinweisen.

In der deutschen Literatur bringt Rosenbach [3] folgenden

II. Fall: Ein Arbeiter erkrankte unter den Zeichen eines pleuritischen Ergusses, der sich eitrig erwies und bei der Thoracocentese 50 ccm Eiter entleerte, der mit antiseptischen Lösungen ausgespült wurde. Da die Absonderung aus der Pleura sehr heftig und stark stinkend war, wurden noch 2 Rippen herausgenommen. Aber nach 4 Wochen war noch keine Verkleinerung der Höhle eingetreten und die Absonderung war noch ebenso stark. Nun begann sich eine Schrumpfung der Thoraxhälfte zu bilden, die trotz wiederholter Rippenresektion nach viermonatlicher Dauer des Leidens zu einer vollständigen Verkalkung und Verknöcherung der Rippen und der Intercostalräume führte, so daß bei der letzten Operation, die in einer Resektion der Thoraxwand bebestand, nur mehr mit Hilfe des Meissels Stücke abgesprengt werden konnten.

Bei der Obduktion fand sich eine vollständige Verknöcherung der gesamten Thoraxhälfte. Ob es sich hier in der Tat um eine „Verknöcherung" gehandelt hat, möchten wir insoferne bezweifeln, als Rosenbach nirgends erwähnt, daß er die losgesprengten Stücke mikroskopisch histologisch genauer auf ihre Struktur untersucht oder sie chemisch näher geprüft hätte.

Doch als beachtenswert entnehmen wir auch diesem Falle, daß wiederum eine eitrige Pleuritis die Ursache für eine derartige starke Verkalkung oder, wie Rosenbach meint, Verknöcherung war. Daß es trotz Rippenresektion doch zur Bildung von Kalksalzen kam, schiebt Rosenbach auf die Spülungen.

Wir möchten nicht unterlassen, aus der französischen Literatur noch drei Fälle anzuführen. Sie werden von Poulalion [4] in den „Bulletins de la Société anatomique" beschrieben. Er bezieht sich hier auf Cruveilhier, der die Pleuraverkalkungen studiert und in seinem Patholog.-anatomischen Handbuch die hauptsächlichsten makro- und mikroskopischen Veränderungen wiedergibt:

Im I. Falle berichtet Poulalion von einem 40jähr. Metzger, der in der Behandlung von Prof. Dieulafoy stand und starb. Er trat am 21. Mai 1890 ins Krankenhaus ein. Obwohl kräftig gebaut, klagte er über große Schwäche, die er auf eine Influenza zurückführte. Seit 3 Monaten spuckte er Blut, er mußte viel husten, der Schlaf und der Appetit

waren sehr schlecht. Er wurde immer schwächer und verlor in 3 Monaten 12 Kilo Körpergewicht; krank sei er nie gewesen; allerdings hätte er, um sich zu stärken, täglich 6—7 Liter Wein getrunken. Vor 15 Jahren hätte er durch einen Sturz auf die rechte Seite einen blutigen Erguß in die Pleura gehabt.

Den objektiven Befund wollen wir im Urtext bringen: Au sommet de la poitrine et en arrière on entend la respiration soufflante des deux côtés; il existe des râles de bronchite dans toute la poitrine; mais ils sont plus abondants au sommet et surtout à droite. Sous les deux clavicules, signes manifestes de tuberculisations avec ramollissement plus marqués à droite. De ce côté il existe dans les deux tiers inférieurs du thorax en dehors et en arrière de la matité; mais les vibrations sont augmentées, et, à l'auscultation, pas d'obscurité respiratoire sauf à la base où on entend moins le murmure vésiculaire. Tous ces signes sont en rapport avec l'existence propable d'un épaissement de la plèvre consecutif à l'hemo thorax d'il y a 15 ans et à la pleurèsie qui semble lui avoir succédé. Expectoration mucopurulente.

Des les premiers jours dc son entrée le malade a de fiébre hectique à grandes oscillations; la dyspnée devient rapidement intense; le malade vomit des aliments sous l'influence des quintes de toux; les lésions pulmonaires marchent rapidements et la dyspnée s'accroit tous les jours. La cyanose ap-

paraît, le malade meurt avec des symptômes d'asphyxie le 3 juin.

Autopsie, fait 24 heures après la mort: Les poumons présentent aux deux sommets des lésions tuberculeuses à la troisième période; nombreuses cavernules; le reste des poumons est farci de granulations tuberculeuses les unes miliaires les autres un peu plus grosses et en voie de ramollissements. Le malade a donc succombé à une poussée aigue de tuberculose pulmonaire.

Le poumon droit semble adhaerent dans sa totalité à la paroi thoracique, cependant avec l'aide du couteau on peut détacher entièrement la plèvre et enlever le poumon tout entier.

Celui-ci se présente alors completement recouverts de haut en bas et d'avant en arrière par un capuchou fibreux, qui semble bien être la plèvre pariétale altérée dans toute sa étendue.

En effet, toute la paroi interne thoracique a été décortiquées et mise à nu; les côtes ne semblent pas altérées; les espaces intercosteaux sont fibreux et ont été disséques par le couteau, qui rompait les adhaerences pleurothoraciques. D'un autre côté, il nous est facile de détacher le poumon du capuchon, qui le recouvre. En effet, le viscère n'adhère à la plèvre épaissie que par un tissu lamineux très lâche et facile à déchirer; il n'y a que le sommet, qui reste intimement uni au cul-de-sac supérieure de la plèvre. Cette „coque"

ainsi isolée est constituée de la façon suivante: Elle présente la forme et l'étendue de la façe externe du poumon sur laquelle elle était appliquée. Sa face externe ou pariétale présente une serie de gouttières et de saillies parallèls, obliques dans le sens des côtes et des espaces intercosteaux: en effet, les côtes ont baissé, des depressions correspondantes, séparées par d'épais tractus fibreux détachés des espaces intercosteaux. A la face interne où viscerale nous voyons une énorme stalactite calcaire, suivant l'epaisseur d'une bande fibreuse, qui s'insinuait dans la scissure interlobaire, sans cependant y adhérer. Cette coque est entièrements fibreuse dans son tiers supérieur, au contrair elle est résistante, dure, calcaire dans ses deux tiers inférieurs.

En practiquant une coupe verticale sur la portion calcifiée, on voit qu'elle contient dans tout son épaisseur une cavité délunitée par deux parois externe et interne toutes deux calcaires et réunies sur leurs bords par des tractus fibreux.

Ces parois présentent par leur face externe un aspect lisse, poli; par leur face interne, il existe des rugosites et des aspéritées très resistantes; ces parois ne sont pas uniformes dans leur continuité; elles sont constituées par des parties les unes fibreuses très denses, les autres calcaires, très dures, d'autres hyalines et transparentes à la coupe, d'autres extrêmement dures et se brisant comme de la porcelaine. Ces differents aspects sont sans

doute du aux différentes étapes qui subit le tissu fibreux pour arriver jusqu'à la calcification complète. Toutes ses parties sont réunies par des tractus de tissu fibreux, qui en forment la trame principal.

Dans cette cavité intra-lamellaire se trouvent des détritus très variés; sous forme de magma épais; il y a des parties qui ressemblent à la matière caséeuse, d'autre sont grenues, sablonneuses; il y a fragments calcaires de toute dimension et de toute forme. Dans la portion déclive se trouve une masse rougâtre, hématique. Enfin, on voit des petites masses de matière gélatiniformes s'écrasant facilement sous le doigt.

Apres avoir traité les portions calcaires par l'acide picrique en solution avec 1 pour 100 d'acide nitrique, on voit au microscope, qu'il s'agit de tissus fibreux dense dans les mailles duquel s'étaient faits les dépôts calcaires.

Vom II. Fall berichtet uns Poulalion, daß es sich um einen Mann von 53 Jahren handelte, welcher an einem Neoplasma der Niere litt, aber nicht die geringsten Anzeichen einer Lungen- oder Pleuraaffektion bot.

Die Autopsie bestätigte die Diagnose; man fand aber bei der Eröffnung des Thorax eine „chronische Pleuritis mit Verkalkung". Doch hören wir ihn selbst:

Après avoir enlevé le plastron sterno-costal, qui adhère sur toute l'étendue du bord antérieure du poumon droit, on peut voir que le

cœur et le péricard ne présentent que rien d'anormal; le poumon et la plèvre du côté gauche sont sains; pas de tuberculose dans les sommets; un peu de congestion hypostatique à la base. Du côté droit le poumon adhère à la parois thoracique dans toute sa hauteur aussi bien au sommet qu'à la base. On voit également, qu'il existe entre le poumon et les côtes une masse dure et épaisse très adhérente à la parois thoracique. On fait une section des côtes le plus possible en arrière, et on peut ainsi enlever en bloc tout le poumon droit avec la partie correspondante du thorax.

Le poumon sur une coupe verticale parait sain dans toute sa hauteur.

Pas de bande de sclérose pleurogène; il est souple partout; aucun noyan de tuberculose ni ancienne ni récente.

Il est recouvert dans ses deux tiers inférieures sur toute sa partie latérale et postérieure d'une espèce de coque fibro-cartilagineuse et fibro-calcaire dans sa plus grande étendue.

Cette coque est separée de la plèvre viscérale par un tissu fin à mailles peu serrées et lâches, permet le glissement facile du viscère.

La plus faible traction suffit d'ailleurs pour separer le poumon de la coque qui le recouvre. Par endroits cependant, les adhérences sont plus intimes. A la partie inférieure, ce reticulum est infiltré de sérosité citrine. La base du poumon adhère au diaphragme par de

semblables filaments mais plus épais et plus lâches. En dehors, le gril costal adhère très intimement à la „coque pleurale“, et surtout au niveau des espaces intercostaux qui sont épaissis et fibreux; les côtes semblent plus frêles et plus poreuses que du cote opposé; les muscles intercostaux sont manifestements atrophiés par places.

La cuirasse pleurale néoformée constitue ainsi une coque recouvrant les deux tiers inférieurs du poumon, et s'étendant du sternum à la colonne vertébrale.

Elle forme un placard très dense et très épais surtout au niveau de la gouttière costo-vertébrale; à sa partie moyenne elle présente un épaisseur de 3 cent. $^1/_2$; elle est fibreuse à sa partie superieure sur ses bord antérieurs et postérieurs.

A sa partie centrale elle a une consistence extrêmement dure.

C'est avec peine q'à ce niveau on peut practiquer une coupe avec le gros secateur d'amphithéâtre. Cette coupe montre, qu'elle est constituée par deux lames une externe l'autre interne, délimitant un espace rempli de matière d'apparence caséeuse et purulente. Chacune des lames présente en dehors un aspect lisse et porcelainé, en dedans il existe des aspérités nombreuses et des saillies esquillenses. Le contenu de cette cavité intra-lamellaire est comme dans le cas précédant.

Der III. Fall ist von Chevalier mitgeteilt. Es handelte sich hier um eine eitrige

Rippenfellentzündung mit Fistelbildung. Diese Fistel bestand seit 5 Jahren; man hielt den Proceß anfangs fälschlich für eine Rippencaries und resecierte eine Rippe. Zur größten Ueberraschung aber sah man, daß man es mit einer Ablagerung von Kalksalzen in die Pleura zu tun hatte. Was nun Poulalion über die Pleura und die Kalkplatte in diesem Falle sagt, sei wiederum in seiner Sprache angeführt:

La plèvre est considérablement épaisse, dure, ossifiée en apparence.

La partie mise à decouvert par l'opération est facilement mobilisable; on peut même en extraire un large fragment irrégulier sur son pourtour. L'examen de ce fragment montre qu'on a affaire à une „calcification pleurale" très dense.

La plèvre mise à jour par l'extraction de ce fragment peut très facilement être explorée. On constat alors, qu'il existe une espéce de cavité étroite en épaisseur, mais remontant très haut jusque vers la clavicule et s'étendant en avant vers le cœur et en arrière vers la gouttière costo-vertébrale. Les parois externe et interne de cette cavité, sont absolument dures, résistantes, de consistance calcaire. Dans l'espace délimité par ces deux sortes de plastrons calcifiés se trouve une matière caséeuse, comme dans le cas précédent.

Il s'agit donc ici d'une calcification pleurale consecutive à une pleurésie purulente.

Réflexions:

Nachdem Poulalion zuerst davon spricht, daß man zumal im I. Falle bei der Dämpfung an der Lungenbasis, der Verstärkung der Thoraxschwingungen und dem abgeschwächten Atemgeräusch, durch ein einfaches Mittel, nämlich die Probepunktion, die Diagnose hätte stellen können, weil man mit der Nadel wohl auf unüberwindliche Hindernisse gestoßen wäre, kommt er zu folgenden Ueberlegungen: La constitution et la disposition de ces plaques calcaires est intéressante à considérer; pour la pluspart elles sont formées de deux lames superposées, réunies à leur périphérie et sans contact au centre, délimitant ainsi un espace clos, une espèce de cavité incompressible et inextensible, remplie d'une sorte de magma d'apparence caséeuse et sablonneuse. Donc multiplicité de ces plaques, irrégularité de leur contours, étendue de leur surfaces, état lisse et porcelainé de leur face externe, état hirsute et remplie d'aspérités de leur face interne, cavité plus au moins considérable à leur centre, tels sont caractères qui ressortent de l'étude des trois cas précéndents.

Da wir uns an der Hand des von uns beobachteten Falles mit diesen Fällen Poulalions ebenso wie mit seiner Ansicht über die Herkunft und Entstehungsweise noch näher beschäftigen müssen, so wollen wir zunächst nunmehr unseren speziellen Fall bringen.

Die Krankengeschichte darüber verdanke ich Herrn Hofrat Dr. Brunner, Direktor des Krankenhauses München r. d. Isar.

Es handelt sich um einen 68 Jahre alten Mann, George J., der mit Klagen über schon seit $2^1/_2$ Jahren bestehende profuse Diarrhoen am 3. I. 08 ins Krankenhaus r. d. Isar kam. Schmerzen hätte er gar nicht, auch gehe kein Blut ab; Appetit sei gut. Der behandelnde Arzt hatte ihn ins Krankenhaus gewiesen wegen des Verdachtes auf Carcinoma recti.

Status praes.: Pat. ist von schwächlichem Körperbau, gering entwickelter Muskulatur und reduziertem Ernährungszustand. Hautfarbe bleich. Extremitäten sind cyanotisch; die unteren Extremitäten weisen Krampfadern auf. Rhachitis des Brustkorbes. An den Lungen Emphysem. Herzdämpfung nicht verbreitert, Töne unrein, kein Geräusch. — Mastdarm: An der vorderen Circumferenz ca. 2 mm oberhalb des Afterringes ein talerstückgroßes Geschwür mit unregelmäßigen, zerklüfteten Rändern, dessen obere Grenzen verschieblich sind; hintere Mastdarmwand gut verschieblich. Geschwür ist sehr druckempfindlich; am untersuchenden Finger bleibt etwas Blut zurück. Im übrigen kein pathologischer Befund:

Der Patient wurde am 11. Januar in Chloroformnarkose operiert (Hofrat Dr. Brunner). Nach einer Resektion des Os coccyg. und Teilen des Os sacr. wurde das Rectum heruntergezogen und der Tumor, der mit Prostata,

Harnröhre und Harnblase fest verwachsen war, mitsamt den Lymphdrüsen herausgeschält. Nach der Tamponade Verband.

Nachdem sich bis zum 18. Januar 1908 nichts bedrohliches ereignet hatte, trat an diesem Tage eine starke Schwäche ein, die Haut über dem Kreuzbein wurde gangränös und unter zunehmendem Kräfteverfall und bedrohlicher Herzschwäche trat am 21. Januar 08 der Tod ein.

Die Sektion*) ergab: Mittelgroße männliche Leiche; Totenstarre fast gelöst. Totenflecke ziemlich spärlich. Abdomen stark eingesunken. Linke Thoraxhälfte erscheint gegen die rechte stark abgeflacht. Unterhautfettgewebe stark reduziert; Muskulatur mäßig.

Leber überragt 3 Querfinger breit den Rippenbogen. Därme vom großen Netz vollständig bedeckt. Wurmfortsatz adhärent, durchgängig.

Uebergehen wir die Schilderung des in der Krankengeschichte schon erwähnten Decubitus und der Operationswunde, so erfahren wir aus dem Sektionsprotokoll weiter:

Beide Lungen vollständig adhärent. Linke Lunge stark retrahiert; sie ist breit mit dem Unterrand verwachsen und reißt beim Ablösen ein. Es zeigt sich der Pleura costalis eine ausgedehnte, nahezu die ganze Pleura einnehmende, zwei Hände große Kalkplatte aufgelagert, die in den Unterlappen einen Fortsatz

*) Sektionsjournal Nr. 17, 1908 der Prosektur des Krankenhauses München r/I.

vorschiebt. Diese Kalkplatte steht durch dicke Schwartenmassen mit der Lunge in Verbindung. Am stärksten sind die Schwarten in der Umgebung des erwähnten Fortsatzes.

Beim Einschneiden der Schwarten trifft man noch auf eine haselnußgroße, mit dickem Eiter gefüllte Höhle. Die hinteren Partien der Lunge sind vollständig luftleer, schwarz, von bindegewebigen Strängen durchzogen. Die mehr medialen Partien der Lunge sind lufthaltig, äußerst substanzarm. Das ganze Gewebe stark anthrakotisch.

Rechte Lunge mit stark verdickter Pleura. Sie ist von gehöriger Größe, das Gewebe verhält sich ebenso wie links. An der Spitze eine etwa pflaumengroße derbe Stelle, aus der beim Einschneiden eitriges Sekret hervorquillt.

Der Vollständigkeit halber seien noch die anderen Organe kurz erwähnt:

Das Herz ist rechts mit Blut und Speckgerinnseln angefüllt. Tricuspidalis randständig verdickt. Muskulatur blaßbraun, ziemlich derb. Trabekeln abgeplattet. Linkes Herz mit sehr starker Muskulatur. Coronargefäße sclerotisch. — Milz und Leber sind für uns ohne Belang. — Die Nieren weisen Cysten auf. — Der Kehlkopfknorpel ist verknöchert, die Thyreoidea ist derb, mit knotigen, colloiden Einlagerungen; in der rechten Hälfte sitzt ein zum Teil verkalkter Knoten.

Betrachten wir uns nun die vorliegende neugebildete Einlagerung in den alten Pleuraschwarten makroskopisch genauer, so sehen wir

vor uns eine fast durchaus 3 mm dicke, convex nach außen gewölbte Platte, welche in ihrer Gesamtlänge 20 cm mißt, während die größte Breite 9 cm beträgt. (S. Abbildung.) Diese Platte gabelt sich in zwei Fortsätze, Ausläufer, von denen der eine, in der Hauptachse liegend, ca. 10 cm mißt, während der andere von 8 cm Länge, stark von der Hauptrichtung abbiegt.

Die Farbe der Platte ist gelblichweiß. Die Außenfläche ist im ganzen sehr uneben, höckerig, mit Buckeln und Vorsprüngen übersät. An ihrem unteren Rande sehen wir direkte Stalaktitenbildung. Deutlich zeichnen sich die Abdrücke von wenigstens drei Rippen ab, denen sie im Körper aufgelagert war. Sie verlief von oben nach unten und zwar so, daß die beiden Ausläufer nach oben sahen, der breite Rand dagegen die untere Grenze bildete. Die Innenfläche, mit der sie sich durch ziemlich feste Schwartenmassen mit der Lunge verband, ist ebenfalls rauh und höckerig, ja die Buckel und Höcker sind noch stärker als an der äußeren Seite; am unteren Rand befindet sich eine erhebliche Prominenz von 3 cm Höhe über dem sonstigen Niveau der Platte, welche an ihrer Basis eine kleine Oeffnung besitzt, durch welche man mit einer mäßig starken Sonde in eine ca. 3—4 cm lange und ca. 2 cm breite Höhle gelangt. Das Beachtenswerte ist hier, daß diese eben erwähnte Prominenz die Pleura durchbrochen hatte und frei im Lungenparenchym des linken Unterlappens lag, das an dieser Stelle Eiter enthielt, wie sich in der

das Innere der erwähnten Prominenz bildenden Höhle ebenfalls Eiter fand. Jedenfalls haben wir hier den Ursprungsort, von wo aus die Kalkablagerung stattfand. Ohne Zweifel handelte es sich in unserem Falle wieder um ein altes eitriges Exsudat, das sicherlich von einem alten Lungenabsceß, der an dieser Stelle die Pleura durchbrochen hatte, ausging und die Veranlassung zur Abscheidung von Kalksalzen in die Pleura gab.

Wenn nun Poulalion unter den Haupteigenschaften solcher Pleura-Kalkplatten die vollständig glatte, polierte, porzellanartige Außenseite hervorhebt, so möchten wir — ganz abgesehen davon, daß er es unzweifelhaft auch nur in seinem I. Falle fand — konstatieren, daß unsere Platte im Gegenteil nichts weniger ist als glatt und poliert, sondern an Rauhigkeit nichts zu wünschen übrig läßt. Auch die lose und lockere Verbindung der Innenseite mit der Lungenseite vermissen wir in unserem Falle ganz.

Zustimmen müssen wir ihm aber ganz sicher in der Annahme, daß sich solche mächtige Kalkplatten nur im Anschluß an alte, sich selbst überlassene Empyeme finden. Merkwürdig ist ferner, daß diese Platten in allen Fällen als zufällige Nebenbefunde entdeckt wurden, wie ja auch bei uns; das können wir doch wohl als Zeichen dafür auffassen, laß sie keine erheblichen oder die anderen Krankheitssymptome verdrängenden subjektiven Erscheinungen machen.

Bevor wir uns zur Betrachtung der Entstehungsweise solcher Pleurakalkplatten wenden, wollen wir erst den Nachweis erbringen, daß es sich in der Tat um Kalkbildung handelt und nicht, wie namentlich früher angenommen wurde, um Bildung echten Knochens.

So führt uns Dr. F. G. Voigtl [5] in seinem Handbuch der patholog. Anatomie, II. Bd. (Halle 1804) mehrere Fälle von ihm und anderen Beobachtern gesammelt vor, wo er von knöchernen Einlagen spricht, ohne das auch wirklich zu beweisen.

Greifen wir nur die interessanteren Fälle heraus. So berichtet Henkel [6] in Scharfschmidts med. chir. Nachrichten von einem Fall, wo die Pleura über zwei Hände breit verknöchert war; ebenso Brunner [7], daß bei einem Asthmatiker das Brustfell verknöchert war. Baillie [8] weist auf die dünne, plattenartige Beschaffenheit derartiger Pleuraknochen hin und glaubt, daß speziell die Pleura am meisten zur Bildung solcher plattenartiger Einlagerungen neige. Walter [9] ferner beschreibt einen ziemlich großen und dicken Knochen von 6 Zoll Länge und 1 Zoll 4 Linien Breite; die innere Oberfläche sei rauh gewesen, die äußere glatt. Sonst haben noch derartigei Fälle erwähnt und kurz beschrieben: Lieutaud [10], Haller [11], Hautefierk [12], Blumenbach [13], Schacher [14], Haller [15], Löseke [16], Pequault [17], Morgagni [18], Leske [19], Vetter [20].

Nachdem wir zur Untersuchung ein Stück vom unteren Rande der Platte mit der Säge unter einiger Mühe abgetrennt hatten, wobei sich die Substanz auf dem Durchschnitt als sehr hart und massiv erwies, wurde es zum Zwecke der Entkalkung in 8% Acid. nitr.-Lösung gebracht; dabei sah man sofort die Einwirkung der stärkeren Salpetersäure auf die schwächere Kohlensäure, die in Form von kleinen Gasbläschen entwich. Nach zwei Tagen wurde nun das abgesägte Stück auf einem Gefrierschnitt mikroskopisch untersucht, wobei sich ergab, daß die Platte aus sehr derbem, faserigem, dickbalkigem Gerüstwerk zusammengefügt ist, das Kernfärbung gänzlich vermissen läßt. Zwischen den Balken sind zahlreiche Maschenräume sichtbar, die zum Teil leer, zum Teil mit einer homogenen, sich kaum färbenden Grundsubstanz ausgefüllt sind. Von Haver'schen Kanälen oder Knochenkörperchen ist nirgends etwas zu sehen.

Bevor wir uns mit der Entstehungsweise dieser Kalkplatten näher beschäftigen, wollen wir uns kurz den gewöhnlichen Verlauf und das Schicksal einer in die Pleura stattgefundenen Exsudation vergegenwärtigen.

Im Beginne einer Entzündung zeigt sich die Pleura an umschriebenen Stellen rauh, trübe, von zahlreichen baumförmig verzweigten Gefäßen durchzogen, an der Oberfläche von streifigen, netzartigen Fibrinauflagerungen bedeckt. Gewöhnlich ist die Costalpleura an dem exsudativen Proceß stärker beteiligt.

Nun kann es an Stellen, wo die Excursion der Lunge eine geringere ist, zur Verklebung kommen; andererseits können die Fibrinausscheidungen sich auf größere Strecken hin verbreiten und sich bandartig ausziehen. Die Pleura ist bei einigermaßen stärkerer Exsudation sehr viel succulenter als sonst und im subserösen Gewebe findet sich eine größere Turgescenz und Ansammlung von Lymphkörperchen.

Durch die Gefäßneubildung zwischen Pleura und den Auflagerungen und durch das Hereinwuchern jugendlichen Bindegewebes kommt es durch Verfettung der verklebenden Lamellen zum Schwinden der Auflagerungen im günstigsten Falle, oder aber es bildet sich eine bindegewebige Schicht, welche die Pleura überdeckt, oder es kann sich auch ein bindegewebiges Band zwischen den beiden Blättern entwickeln.

Ist aber der Erguß ein sehr reichlicher — er kann nach Krause bis zu 22 Pfund betragen — oder ist er eitriger Natur, so kann die Resorption sehr erschwert, ja unmöglich gemacht werden. In diesen Fällen wird dann das Exsudat zwar eingedickt, aber es bleibt ein Eiterrest bestehen, oder es kommt zur Bildung von käsigen, mörtelartigen, bröckligen Einlagerungen, wie sie Poulalion stets fand. Das wirkt aber als beständiger Reiz, und so werden diese abgestorbenen Elemente mit Kalksalzen imprägniert, sie verkalken.

Wenden wir uns jetzt zur Beantwortung der Frage nach der Entstehungsweise dieser Kalk-

ablagerungen und hören wir, was Poulalion darüber denkt.

Le rapport que ces productions affectent avec les tissus et organes voisins sont aussi intéressants à constater et permettent d'en induire l'origine et le mode de formation.

D'abord par la face interne, pulmonaire, un tissu lamineux très lâche les unit au poumon qui se trouve ainsi assez livre dans ses mouvements, sauf quelques points où les adhérences semblent plus intimes. Aucune bande, aucune production fibreuse allant au poumon et pouvant faire penser à un processus de sclérose pulmonaire pleurogène. Ce caractère indiuqe bien que ces productions sont indépendantes du viscère pulmonaire. Par la face externe au contraire nous trouvons sur la plus grande étendue, une adhérence intime, fibreuse, avec le parois thoracique et surtout des productions fibreuses envahissant les espaces intercostaux. Donc le feuillet pariétal de la plèvre semble bien le seul intéressé dans ses sortes de „fifromes pleuraux à tendance pétrifiante". Ce fait semble bien en faveur l'opinion de notre collègue Pilliet qui pense que la plupart de ces productions fibro-calcaires ne dépendant pas comme le dit Cruveilhier de fausses membranes de pleurésie chronique, mais seraient plutôt le resultat d'une hyperplasie de la couche sous endothéliale de la séreuse pleurale.

Was diese Ausführungen Poulalions betrifft, so möchten wir hierzu bemerken, daß

es uns überhaupt untunlich erscheint, bei einem derartigen schwartigen Proceß noch von einer Pleura costalis und Pleura visceralis zu sprechen; denn wie man sich leicht vorstellen kann, verlöten bei einer derartigen langedauernden Entzündung die beiden Pleurablätter so fest und innig miteinander, daß es schwer sein dürfte, zu entscheiden, wo die Pleura costalis anfängt und die Pleura visceralis aufhört.

Ferner können wir auch aus demselben Grunde nicht mit ihm übereinstimmen, wenn er behauptet, die Pleura costalis habe einzig und allein die Neigung zu verkalken; denn wenn man nicht mehr sagen kann, von wo an man mit der Pleura costalis rechnen kann und von wo an mit der Pleura visceralis, so ist es auch nicht wohl angängig, einer und speziell der Pleura costalis die Hauptneigung zuzuschreiben.

Nicht viel anders ist es, wenn Poulalion dies mit dem örtlichen Befund begründen will, indem er es daraus ableitet, daß die Kalkplatten mit der Lungenseite stets ganz leicht und locker verbunden gewesen seien, mit der Pleura costalis aber fest verwachsen. Diese Erscheinung erklärt sich auf ganz natürliche physiologische Weise.

Die nicht funktionsuntüchtig gewesene oder wieder funktionsfähig gewordene Lunge wird durch ihre ausgiebigen Bewegungen viel leichter und gründlicher bestehende Verklebungen und Verlötungen lösen, als die an und

für sich etwas weniger bewegliche Pleura costalis, die bei einem derartigen entzündlichen Zustand in ihren Exkursionen natürlich noch weit mehr eingeschränkt wird. Und gewinnt die Lunge einmal, wie in unserem Falle, diese Bewegungsmöglichkeit nur in sehr beschränktem Maße oder gar nicht wieder, so sehen wir gleich, daß eine ziemlich starke Vereinigung der inneren Seite der Pleurakalkplatte mit der Lungenseite daraus resultiert. Ferner meint Poulalion mit Pilliet [21] übereinstimmen zu müssen, im Gegensatz zu Cruveilhier [22], indem er der Ansicht zuneigt, daß in den meisten Fällen diese „productions fibro-calcaires" nicht zusammenhingen mit den Pseudomembranen einer chronischen Pleuritis, sondern das Resultat einer Hyperplasie des subendothelialen Gewebes der Pleura darstellten.

Hiezu sei bemerkt, daß nicht nur in Fällen mit Kalkbildung sondern stets bei entzündlichen Vorgängen in der Pleura die oberflächlichste Schicht zugrunde geht und aus der Tiefe jugendliches Granulationsgewebe nachwuchert und die entzündeten Pleuraflächen miteinander verlötet. Daß übrigens diese Pseudomembranen der Verknöcherung unterlägen, finden wir in der älteren Literatur mehrfach erwähnt. So schreibt Rokitansky [23]: „Knochenneubildung ist als Verknöcherung der dicken schwieligen Pseudomembranen an der Costalwand zu ostoiden Platten häufig." Ob es sich übrigens hier ebenfalls wieder um

wirkliches Knochengewebe gehandelt hat, wird nicht weiter angegeben.

Auch Voigtl ist in einem von Mohrenheim [24] beschriebenen Fall, wo man in der linken Brust ein plattes Stück Knochen (?) fand, welches genau an der inneren Fläche der Rippen lag, „so daß diese auf keine Art bewegt werden konnten", geneigt, diese Neubildung aus „lymphatischen Gerinnungen und Pseudomembranen" abzuleiten.

Jedenfalls erfolgt die Einlagerung von Kalksalzen immer an Orten, wie Ziegler sagt, an denen das Gewebe entweder bereits abgestorben oder in Degeneration und Necrobiose begriffen ist und zwar, wie Rindfleisch [25] meint, genau so wie bei Lithopädien oder bei Organen, die zwar nicht selbst an der Entzündung beteiligt, wohl aber von Entzündungs- und Neubildungsprodukten umgeben sind.

In unserem Falle hätten wir uns die Entstehung der Kalkablagerung vielleicht so zu denken: Wir haben infolge des durchgebrochenen Lungenabscesses einen Eiterherd in der Pleura welcher als beständiger Reiz wirkt. Daraufhin bildet sich aus dem Granulationsgewebe jugendliches hyalines Bindegewebe, welches den Eiterherd nach allen Richtungen hin durchzieht und ihn zerlegt. In dieses kernarme oder kernlose degenerierte Bindegewebe lagern sich nun Kalksalze ab, bis wir schließlich ein Gebilde vor uns haben wie unsere Kalkplatte.

Den ersten sichtbaren Effekt der Verkalkung stellen die Kalkkrümel vor, die sich als kleine, rundliche oder eckige, bei durchfallendem Licht schwarze, bei auffallendem Licht glänzend weiße Körperchen präsentieren.

Man hat anfänglich diese Kalkkrümel für die Kalksalze an und für sich gehalten und eifrig nach Krystallformen gesucht; doch mögen sie auch ihre Festigkeit den Kalksalzen verdanken; sie bestehen immer aus Kalksalzen + Grundsubstanz und die Kalksalze gehen mit den Eiweißkörpern feste Verbindungen ein (Ziegler [26]).

Nachdem nun die Grundsubstanz durch die Kalkkrümel anfangs stark verdunkelt wurde, erlangt sie später wieder ein homogenes, glänzendes Aussehen, der Grundsubstanz des Knochens ähnlich. Das kommt daher, daß diese Krümel immer dichter zusammentreten und endlich miteinander verschmelzen. Ihrer chemischen Natur nach sind die abgelagerten Salze meist kohlensaurer Kalk, wie auch in unserem Falle, und phosphorsaurer Kalk, hie und da auch kohlensauere Magnesia.

Die Kalkablagerung selbst entsteht nun dadurch, daß die mit dem Blut und den Säften zirkulierenden Kalksalze niedergeschlagen werden und zwar dadurch, daß einerseits die Kalksalze in so überwiegender Menge vorhanden sind, daß die in den Geweben gebildeten Lösungsmittel nicht mehr zu ihrer Lösung

ausreichen oder aber, und darauf weist Rindfleisch ganz besonders hin, daß die Saftbewegung verlangsamt ist.

Wenn nämlich eine gewisse Stagnation in der Zirkulation eintritt, so gewinnen gewisse „Ausfällungsursachen der Kalksalze", die in der zirkulierenden Flüssigkeit stets weggeschafft und unwirksam gemacht werden, die Oberhand, und die Folge ist eben eine Verkalkung und zwar liegt die Ursache stets in örtlichen Gewebsveränderungen (Ziegler): „Es hat also den Anschein, als ob absterbende Gewebe, besonders welche gewisse Modifikationen erleiden, auf die in Lösung befindlichen Kalksalze eine Anziehung ausüben und mit denselben eine innige Verbindung eingehen."

Nachdem wir uns bisher das Vorkommen solcher immerhin nicht allzu häufiger Kalkablagerungen vor Augen geführt, den Grund ihrer Entstehung und ihre Entstehungsweise erörtert haben, möchten wir noch die Frage streifen, welche Konsequenzen sich aus der Auflagerung einer solchen kalkigen Panzerplatte ergeben müssen:

Zunächst wird sich wohl bei der Auskultation und Perkussion eine Abschwächung bemerkbar machen, und man könnte an ein Exsudat oder an eine Schwarte denken. Will man sich durch eine Probepunktion Aufschluß verschaffen, so braucht man nur unglücklicherweise auf eine derartige Platte zu treffen, um auf unüberwindlichen Widerstand zu

stoßen; und ist man nicht mit dem Vorkommen dieser Panzerbildung vertraut, so kann die Diagnose wohl in dubio bleiben.

Setzen wir aber den Fall, man vermutet ein Empyem, man will eine Rippenresektion machen; welch unangenehme Komplikation liegt für den Operateur vor, wenn er unter großem Zeitverlust und großer Mühe erst den Panzer ablösen muß, der, wie fast alle Fälle gezeigt haben, oft unlöslich mit dem umliegenden Gewebe verbunden ist.

Oder es könnte wünschenswert sein, zum Zwecke einer genauen Diagnose eine Röntgenaufnahme vorzunehmen; nun verursacht der Kalkpanzer auf dem Schirm oder auf der Platte einen entsprechenden Lungenschatten; ist es da nicht möglich, daß ein Neoplasma der Lunge vorgetäuscht würde?

So könnte man der genaueren Beschreibung dieses unseres Falles und ähnlicher auch ein praktisches Interesse abgewinnen.

Zum Schlusse habe ich nur noch die angenehme Pflicht, Herrn Obermedizinalrat Professor Dr. Ritter v. Bollinger für die gütige Uebernahme des Referates, Herrn Hofrat Dr. Brunner für die Ueberlassung der benötigten Krankengeschichte, sowie Herrn Privatdozenten Dr. Oberndorfer für die gütige Ueberlassung des Themas und die freundliche Unterstützung bei der Arbeit meinen ergebensten Dank auszusprechen.

Literaturverzeichnis.

1. Lydtin, Ein Fall von pericarditis calculosa, Dissertation, 1907.
2. James Paton, Glasgow. mediz. Journal, May 1885, pag. 328.
3. Rosenbach, Nothnagels spez. Pathologie XIV.
4. Poulalion, Bulletins de la Société Anatomique de Paris. Seauce du 4 juillet 1890.
5. F. G. Voigtl, Handbuch der pathol. Anatom. II. Band, Halle 1804.
6. Henkel, Scharfschmidts chirurg.-med. Nachrichten, Jahrgang III, St. XXXIX.
7. Lieutand, l. l. obl. 748.
8. Baillie, s. s. O., S. 35.
9. Walter, observat. anatom. XI, pag. 43, Tab. VII. — Anatom. Museum. B. I, S. 161.
10. Lieutand, l. l. obs. 746, Tom. II, pag. 234.
11. Haller, Opus patholog., obl. LX.
12. Hantefierk, Recueil d'observat. med. Tom. II.
13. Blumenbach, Geschichte u. Beschreibung d. Knochen, § 277.
14. Schacher, Dissert. de ossificatione praeternat. Lips. 1726 in Halleri coll. disp. pract. Tom VI.
15. Haller, Element. Physiol. Tom III.
16. Löseke, Observat. anatomicae, chirurg. medicae novae et rariores. Berlin 1754.
17. Pequauld, Recueil periodique d'observations de medicine chirurg. cet. par Vandermonde. Paris 1757. Vol. VII.

18. Epistol. XXI.
19. Lerke, Auserles. Abhandl. aus den philosoph. Transact. B. II.
20. Vetter, Aphorismen aus der pathol. Anatom. B. I.
21. Pilliet, Bull. Soc. anat. Décembre 1889.
22. Cruveilhier, Traité d'anatom. pathol. VIII, pag. 841.
23 Rokitansky, Lehrbuch der pathol. Anatomie, B. III. Wien 1861.
24. Mohrenheim, Wienerische Beiträge, B. II.
25. Rindfleisch, Lehrb. d. pathol. Gewebelehre. Leipz. 1886.
26. Ziegler, Lehrb. der spez. pathol. Anat. Jena 1890.

Lebenslauf.

Ich, Karl Rudolf Fuhrmann, evang.-luth. Konfession, bin am 22. April 1882 zu Annahütte als der Sohn des damaligen Fabrikdirektors M. William Fuhrmann geboren. Dem alten Gymnasium zu Regensburg gehörte ich vom Jahre 1892 bis zum Jahre 1901 an, wo ich mir das Zeugnis der Reife erwarb. Im Oktober 1901 bezog ich die kgl. Ludwig-Maximilians-Universität in München, um mich dem Studium der Medizin zu widmen. Im 5. Semester bestand ich die ärztliche Vorprüfung in München, vollendete am 15. Dezember 1906 daselbst die ärztliche Prüfung, um mein praktisches Jahr in der Universitäts-Kinder-Poliklinik zu München und im Maria-Anna-Kinderhospital zu Dresden abzuleisten; dort verblieb ich nach der Approbation, die ich am 15. Dezember 1907 erhielt, bis zum 1. Februar 1908 als Assistent.